2.

Zehnder

Ueber Krebsentwickelung in Lymphdrüsen

Virch. Arch.



Ueber Krebsentwickelung in Lymphdrüsen.

Von Dr. Zehnder,
Assistenzarzt am Augustahospital in Berlin.

(Hierzu Taf. VI.)

Die Abstammung der Krebszellen von Epithelien wird im Allgemeinen als feststehend angesehen. Einzelne ausgezeichnete Forscher stehen allerdings noch auf dem früheren Standpunkt der Umwandlung von Bindegewebe in Krebszellen.

Die einfache und sichere Art der Fixirung von Kerntheilungsfiguren nach Flemming hat uns eine Handhabe mehr gegeben, um die diesbezüglichen Fragen einer erneuten Prüfung zu unterziehen. Es wurden Lymphdrüsen, welche die ersten carcinomatösen Veränderungen zeigten, nach Flemming untersucht. Sie sind deshalb ein besonders geeignetes Object, weil hier die Structurverhältnisse sehr klar und regelmässig vorliegen.

Bei der Operation oder kurz nach derselben wurden die gespaltenen kleinen Lymphdrüsen in Flemming'sches starkes oder schwaches Osmium-, Chrom- und Essigsäuregemisch eingelegt, 2 Tage darin gehärtet, dann ausgewässert und in Alkohol gebracht, in Paraffin eingebettet und die Schnitte 24 Stunden lang in Safraninlösung (1 : 100 Alkoh. : 200 Aqu.) gefärbt. Auch sofortiges Einlegen in absoluten Alkohol erhält die Theilungsfiguren, aber nicht so deutlich und in so grosser Zahl. Von anderen Härtungsmethoden habe ich nur seltener Gebrauch gemacht, weil die Karyomitose sowohl bei den Lymphdrüsen- als bei Krebszellen überwiegt und diese bei Anwendung der stärkeren oder schwächeren Flemming'schen Mischung sehr gut zur Darstellung gebracht wurden.

Auf diese Weise wurden sämmtliche Lymphdrüsen von 19 Brustkrebsen untersucht, dabei wurde stets der Charakter des primären Tumors notirt, stets beobachtet, ob Ulceration an dem-

selben eingetreten war und wie lange diese eventuell bestanden hatte.

Dieses Material verdanke ich der Güte der Herren Professoren Orth, König und Küster, wofür ich denselben sehr verpflichtet bin.

Von den 19 Mammacarcinomen waren 9 ulcerirt, 10 nicht ulcerirt. Nur die an den letzteren Fällen gemachten Beobachtungen wurden zur Entscheidung der mich hier beschäftigenden Frage herangezogen, da bei gleichzeitigem Vorhandensein verschiedener pathologischer, etwa entzündlicher Prozesse, nur zu leicht Täuschungen unterlaufen können, wie ja auch Missverständnisse in der Literatur sich darauf werden zurückführen lassen.

Der Uebersichtlichkeit wegen möchte ich zuerst den Befund an vollständig oder fast vollständig krebsig degenerirten Drüsen schildern und dann den Befund bei eben durch Krebs inficirten Drüsen.

Schon lange haben Mayzel und Fromann auf das Vorkommen von eigenthümlichen fädigen Structuren in den Zellkernen von Epitheliomen aufmerksam gemacht, dann hat Arnold wiederholt die Karyomitosen an den Krebszellen beschrieben. Auch Gussenbauer[1]) sah mitotische Figuren an denselben.

Es kam vor Allem hier darauf an, zu sehen, ob das Vorkommen der Karyomitose an den Krebszellen constant sei. Dies liess sich leicht constatiren. War nur die Drüse rechtzeitig eingelegt und die Härtung geglückt, so konnte man sicher sein, Mitosen an den Krebszellen zu finden. In keinem einzigen Falle wurden die Mitosen ganz vermisst. In den meisten dagegen sind sie äusserst zahlreich. Häufig unterscheiden sich frische Heerde sehr deutlich von älteren durch die grössere Zahl von Mitosen. Wenn man den bekanntlich grossen Reichthum der Keimcentra normaler Lymphdrüsen an Mitosen zum Vergleich heranzieht, so übertrafen nicht selten jüngste Krebsheerde die Keimcentra an Mitosen. Die proliferirenden Zellen zeichneten sich durch einen grösseren Umfang aus, namentlich war dies auffallend bei der ersten Phase der Theilungsvorgänge, der sogen. Knäuelfigur. — Den feineren Structurverhältnissen der mitotischen Figuren wurde nicht nachgegangen, ich begnügte mich

[1]) Prager Zeitschrift für Heilkunde. II. 1881.

damit zu constatiren, wo Mitose vorhanden war und wo nicht. Von amitotischen Theilungsvorgängen wurde an Krebszellen nicht viel wahrgenommen, obwohl nach Arnold (cf. Arnold, Arch. f. mikr. Anat. 1887, S. 214 u. 215) durch Härtung in schwacher Flemming'scher Lösung und Safraninfärbung dieselben gesehen werden können, eine wesentliche Rolle spielen sie jedenfalls nicht. — Unschwer war es, Verwechselungen der Krebszellenmitosen mit denen der gewöhnlichen Lymphdrüsenzellen zu vermeiden. Weitaus die meisten Mitosen kommen in den Keimcentra vor, viel weniger im übrigen Drüsengewebe. In den Keimcentra nun nehmen allerdings die Zellen einen epithelioiden Charakter an, d. h. der Kern wird grösser, nicht so stark granulirt, wie der Kern einer gewöhnlichen Lymphzelle, lässt meist ein Kernkörperchen hervortreten, Safranin färbt ihn nicht so stark als den Lymphzellenkern, dabei tritt der Zellenleib stärker hervor. Die ganze Zelle ist grösser als eine Lymphzelle. Tritt nun noch eine Mitose in diesen Zellen des Keimcentrums auf, so vergrössert sich die Zelle dabei noch mehr. Aber trotzdem ist bei einiger Uebung eine Verwechselung von Krebszellen- und Lymphdrüsenzellenmitose wohl zu vermeiden, weil eben die Krebszellenmitose immer noch erheblich grösser ist als eine Lymphzellenmitose.

Man wurde allerdings bei der fast vollständigen Degeneration der Lymphdrüse selten in die Lage versetzt, zwischen beiderlei Mitosen unterscheiden zu müssen. Denn so reichlich und constant die Proliferation der Krebszellen war, ebenso passiv verhielten sich die Drüsenreste. Hie und da fand sich wohl noch einmal ein Keimcentrum, meist von sehr kleinem Umfang. In solchen fanden sich dann auch noch Mitosen. Ausserhalb des Keimcentrums fand sich sehr selten an Lymphzellen oder dem Bindegewebe eine Mitose.

Dagegen war manchmal eine Compression des Drüsengewebes nicht zu verkennen (Fig. 1): das Reticulum ist enger, ohne dass die einzelnen Maschen verdickt wären. Die Maschenräume sind nach einer Richtung ausgezogen, welche tangential zum Radius der angrenzenden Krebszellenheerde liegt. Darin liegen die Lymphzellen dichter zusammengedrängt. Auch sah ich in ein paar Fällen, wo die ganze Drüse bis auf kleine Reste unter der

Kapsel krebsig durchwuchert war, eben diese Reste auffallend weit gegen die Kapsel vorgedrängt, so dass sie gegenüber der Umgebung stark hervortreten.

Es kann allerdings auch vorkommen, dass die Krebszellen eine passive Rolle spielen, wenn nehmlich durch narbiges Gewebe in Folge vorausgegangener Entzündung die Ernährung der Krebsheerde verkümmert wird, so dass diese absterben und jene bekannten käsigen grauen Massen in den Drüsen bilden. Narbiges Gewebe schädigt auch die Krebszellen insofern, als sie einzelne in's Bindegewebe vorgedrungene Krebszellen am Weiterwachsen hindert, so dass dadurch eine der wenigen Gelegenheiten geboten wird, unzweifelhafte Krebszellen in vereinzelten oder sehr wenigen Exemplaren im Bindegewebe umherliegen zu sehen.

Die Gefässe krebsig durchwucherter Lymphdrüsen bieten erhebliche Veränderungen. — Die Intimazellen der Arterien und Venen sind vergrössert, treten stärker in das Gefässlumen vor, Kerne und Kernkörperchen sind deutlicher sichtbar. Andere Male sind die Intimazellen zum Theil abgefallen. Die Media ist der Regel nach verdickt, durch Wucherung der Muskelzellen, welche eine regelmässige Lagerung behalten, oder aber durch gleichmässige Vergrösserung der einzelnen Zellen und wirre Durcheinanderlagerung derselben ein eigenthümliches Aussehen gewinnen. Einmal habe ich den Einbruch eines Krebsheerdes durch eine Arterienwand in's Gefässlumen beobachten können. Am ausführlichsten werden diese Gefässveränderungen von Gussenbauer geschildert, doch kann dessen Deutung derselben nicht angenommen werden.

Was das Verhalten der Lymphgefässe und Endothelien der Lymphdrüsen betrifft, so lässt sich an eben erst inficirten Lymphdrüsen das Verhalten derselben am besten prüfen; um aber Wiederholungen zu vermeiden, möchte ich hier den Befund an ihnen vorweg nehmen. Koester[1]) hat in seiner Arbeit über Entwickelung der Carcinome und Sarcome die Umwandelung der Edothelien der Lymphgefässe in Krebszellen behauptet, ebenso v. Recklinghausen und seine Schüler. So viel geht aus diesen Arbeiten unumstösslich hervor, dass die Krebsentwickelung sehr intensiv und sehr frühzeitig in den Lymphgefässen vo

[1]) Koester, Entwickelung der Carcinome und Sarcome. Würzburg 186

sich geht. Es ist mir namentlich in Schnitten von Hautkrebsen — einer war erst über erbsgross — leicht gewesen, frühzeitige Verdrängung der Endothelien durch Krebszellen zu finden, wobei die Lymphzellen sich noch in der Mitte fanden oder auf die Seite gedrängt waren.

Am besten müsste sich das Verhalten der Endothelien in Lymphdrüsen prüfen lassen. Hier ist überall in den Lymphgängen Endothelbelag und, vorausgesetzt der Krebs vermag auch die Endothelien zu inficiren, so muss dies hier am ehesten eintreten, wo die Krebszellen in den Maschenräumen aufgehalten, am meisten Musse haben zur Infection.

Nichts von Alledem war bei nicht entzündeten Drüsen zu finden. Auch an den zu- und abführenden Lymphgefässen waren die Intimazellen gut erhalten, hie und da etwas in ihrem Kern angeschwollen und mit hervortretenden Kernkörperchen versehen, aber Mitosen gelang es mir nie, daran zu sehen.

Im Gegensatz dazu habe ich bei Sarcomfällen Anschwellung der Endothelien der Lymphgänge in grosser Ausdehnung gefunden.

Einen Fall von alveolärem Sarcom aus meiner eigenen Beobachtung möchte ich ausführlicher beschreiben, weil er mit einem Falle Hoggan's (Archive de physiologie normale et pathologique 2. sér. VII) wohl identisch ist, der als Beweis für die Krebsentwickelung aus Lymphdrüsen angeführt wurde.

Hoggan sagt freilich selbst von seinem Fall, dass es ein Carcinom im „weitesten" Sinne des Wortes sei, aber er wurde gegen die Thiersch-Waldeyer'sche Theorie von Gussenbauer aufgeführt.

Der Hoggan'sche Fall ist folgender:

„Bei einem 28jährigen Manne wurde eine angeborne pigmentirte Warze an der linken Brustseite unter- und ausserhalb der Mamilla empfindlich. Sie wurde abgebunden, aber bald traten zahlreiche kleine Erhabenheiten um die primäre Warze auf, die ganz rapid wuchsen. Es trat Geschwürsbildung ein und Blutung. Weitere Geschwülste entwickelten sich längs den Lymphgefässen zwischen primärer Geschwulst und Achselhöhle. Schliesslich zeigte sich Geschwulstbildung an der rechten Brustseite und in den Lymphdrüsen der rechten Achselhöhle. Die

vielfache rapide Entwickelung kleiner Knötchen um den ersten Heerd, das Auftreten der Geschwulst entlang den Lymphgefässen, das Ueberschreiten des Sternums, der sehr rasch zum Tode führende Verlauf spricht für Sarcom. Nehmen wir den histologischen Befund Hoggan's hinzu, sowie die Erfahrung der Pathologen, dass aus Warzen sich gerne alveoläre Sarcome entwickeln, so handelte es sich höchst wahrscheinlich um ein solches. — Durch seine sorgfältigen von Illustrationen begleiteten Untersuchungen wies Hoggan die Verbreitung der Geschwulst in den Lymphgefässen und ein allmähliches Uebergehen der normalen Lymphgefässendothelien in „Krebs"zellen nach hier interessirt uns besonders der Befund an den Lymphdrüsen. Hoggan fand auch in ihnen eine allmähliche krebsige Umwandlung der Lymphzellen und Zellen des Stützgewebes. Sowohl die ersteren, wie die Endothelien und die Zellen namentlich an den Knotenpunkten der Maschenräume schwollen in ihrem Protoplasma an. Dasselbe wurde durchsichtiger. Weiterhin schwoll der Kern an. Alsdann traten häufig noch mehrere Kerne auf, mit je einem oder mehreren Kernkörperchen, umgeben von einem Protoplasmahof oder auch anscheinend frei liegend.

Vollkommen hiermit übereinstimmende Bilder (Fig. 2) erhielt ich von einem nicht ulcerirten alveolären Sarcom, das bei einer 45jährigen Frau zwischen rechter Brust und Achselhöhle sich zu Apfelgrösse in wenigen Monaten entwickelt hatte. Zwei erbsgross geschwollene Drüschen lagen daneben. Die Achselhöhle war frei. Histologische Diagnose: Sarcoma alveolare. Die Sarcomzellen, die grössere und kleinere Nester bilden, haben epithelioiden Charakter, zwischen ihnen liegt ein zellenreiches Zwischengewebe. Bei mikroskopischer Untersuchung der Drüsen fällt vor Allem auf, dass an sehr zahlreichen Stellen, namentlich der perifolliculären Lymphsinus, sowie der Lymphgänge, weniger in den Follicularsträngen, die Maschenräume der Drüse sehr weit sind. Die Wände sind deutlich ausgezogen. Im Bereich dieser Stelle haben sowohl die Endothelien, deren Zusammenhang mit der Wand sehr gut zu sehen ist, als die Wandzellen die verschiedenste Grösse. An den einen tritt Kern und Protoplasma so eben deutlicher hervor als normal, auch das Kernkörperchen wird deutlicher. Andere haben schon ausgesprochen

epithelioiden Charakter, andere sind mächtige Zellen vom Charakter der Epithelien. In den Maschenräumen liegen frei die Lymphzellen, sowie ebenfalls epithelioide und völlig epithelartige Zellen. Kleinste mitotische Kerne finden sich in den spärlich erhaltenen Keimcentra und in seltenen Exemplaren vereinzelt umher liegen. Meist sind die mitotischen Figuren grösser, mögen ungefähr Arnold's[1]) grösseren chromatinhaltigen Mitosen entsprechen, wie man sie an chronisch entzündeten Lymphdrüsen häufiger findet. Dann giebt es ganz grosse Mitosen, die vollkommen denen der Krebszellen gleich sind oder sie noch übertreffen. Diese verschiedenen Mitosenarten kommen an Lymphzellen und Stützgewebe vor. Auffallend reichlich war hier die einfache Kernvermehrung vertreten, ebenso wie in Hoggan's Fall.

Während also beim Carcinom eine Endothelbetheiligung nachzuweisen nicht gelingen wollte, ist sie hier in hohem Grade vorhanden. — Um die Krebsentwickelung weiterhin zu verfolgen, empfiehlt es sich die erste Infection der Lymphdrüse zu beobachten.

Bozzolo hat darauf aufmerksam gemacht, dass die ersten Krebsheerde stets in der Rinde zu finden sind. Auch Gussenbauer, auf anderem Standpunkt stehend, giebt an, in einem Fall im zuführenden Lymphgefäss einige unzweifelhafte Krebszellen gesehen zu haben. Thatsächlich treten constant die ersten Heerde im zuführenden Lymphgefäss bezw. im perifolliculären Lymphsinus auf. Bei kleinsten Heerden der Follikel liess sich durch Serienschnitte nachweisen, dass sie die Fortsetzung von Heerden der Lymphsinus waren. Fig. 3 zeigt 2 Heerde, von denen der eine noch im zuführenden Lymphgefäss, der andere im benachbarten Lymphsinus liegt. Alsbald wachsen die Heerde weiter in die Follikel und dann in irgend einer Richtung in die übrige Lymphdrüse hinein. Die Krebsheerde sind dabei voll von Mitosen; das umliegende Drüsengewebe sieht aus wie normales und enthält auch für das normale seine meisten Mitosen in den Keimcentra, viel weniger im übrigen Gewebe.

Interessant und von grosser Regelmässigkeit ist nun das Weiterwuchern der einzelnen Krebsheerde. Ich möchte dies an einem Beispiel klar machen.

[1]) Dieses Archiv Bd. 77 u. 78.

In Fig. 4 ist eine Drüse mit 4 Heerden dargestellt, von denen der erste grösste mit breiter Basis auf der Kapsel aufsitzt; er erstreckt sich im Halbbogen in's Mark der Drüse, unmittelbar und ohne Uebergangszone an's gesunde Drüsengewebe angrenzend. Ein zweiter kleinerer Heerd sitzt an anderer Stelle der Kapsel auf. Dann sind noch zwei mikroskopische Heerde vorhanden. Von denen der eine vom perifolliculären Lymphsinus continuirlich sich in den Follikel erstreckt. Der vierte liegt ebenfalls im perifollicularen Lymphsinus.

Jeder dieser 4 Heerde bildet etwas Abgeschlossenes für sich und wenn wir uns ein Bild von ihrem Wachsthum machen sollen, so müssen wir die Heerde als von je einem Centrum aus gewuchert betrachten. Wir haben es nicht mit einer systematischen Erkrankung zu thun, wobei die Sinus und Lymphsinus betroffen würden, sondern diese Heerde vermehren sich als etwas Fremdartiges für sich in der Drüse. Namentlich ist das Verhalten der Grenze der gesunden Lymphdrüse zu beachten. Hier haben frühere Beobachter Uebergangsstadien von Lymph- zu Krebszellen gesehen. Es giebt solche entschieden nicht. Durch Flemming'sche Flüssigkeit wird der Umfang der Zellen, ihre Verbindung mit dem anliegenden Gewebe so intact erhalten, dass es dadurch leicht ist, auch geringe Vergrösserung der Endothelien oder Lymphzellen nachzuweisen. Aber es gelingt nicht. Unmittelbar am Rande des Krebsheerdes liegen Lymph- und Bindegewebszellen von normalen Verhältnissen umher. Es kommen ja hie und da am Rande eine oder einige Krebszellen vor: es müssen doch die einzelnen Zellen sich einmal zwischen die fremden Elemente vorwagen, wenn sich der Heerd weiter ausbreiten soll. Aber von einer Zone zwischen Krebsheerd und Drüse, in welcher die Krebszellen, die Lymphzellen und die in Entwickelung zu Krebszellen begriffenen Zellen der Drüse bunt durcheinander lägen, kann nicht die Rede sein, und so behält das Kriterium der Pathologen, dass der Krebs blos nesterweise sich entwickele, auch hier an der Grenze der Krebsentwickelung gemeinhin seine Gültigkeit. Des Gegensatzes halber lohnt es sich auf die Sarcomentwickelung hinzuweisen. Bei Sarcomen finden wir namentlich an der Grenze des Sarcoms in den Lymphdrüsen ein sehr buntes Bild, das dadurch erzeugt wird, dass die grösseren Sar-

comzellen wie hingesät zwischen den Lymphdrüsenzellen umherliegen. Ausserdem sind die Zellen an Grösse sehr verschieden; Mitosen enthalten zumeist die grossen Sarcomzellen.

Auch Gussenbauer giebt von einem Melanosarcom, das sonst auf begleitende entzündliche Prozesse nicht verdächtig ist, eine Illustration, wo in der Lymphdrüse Sarcomzellen mit und ohne Pigment zwischen den Drüsenzellen umherliegen.

Die Krebsalveolen werden durch das Maschenwerk der Lymphdrüsen gebildet. Es spielt dabei eine durchaus passive Rolle. Von Proliferationserscheinungen ist Nichts an ihm wahrzunehmen. Nur wenn Entzündung vorhanden war, dann ist es verdickt. Fast immer habe ich in solchen Fällen Pigment als Zeichen stattgehabter Entzündung nachweisen können.

Schwierig wird die Untersuchung und weniger unzweideutig, wenn zum Studium der Krebsentwickelung Lymphdrüsen genommen werden, welche ausser an Krebs, noch anderweitig erkrankt sind. Durch die häufige, jetzt durch frühzeitigere Stellung der Diagnose allerdings sich mindernde Ulceration des primären Heerdes, kamen dem Chirurgen vielfach entzündlich veränderte krebsige Drüsen zur Beobachtung. Bei Lymphadenitis schwellen nun vor Allem, wie bekannt, die Endothelien der Lymphsinus und Lymphgänge und auch in den Follikeln und den Follicularsträngen finden sich epithelioide Zellen.

Gussenbauer hatte bei seinen Untersuchungen vielfach solche entzündete und gleichzeitig mit Krebs inficirte Lymphdrüsen vor sich, da er namentlich durch Lippenkrebse inficirte Drüsen untersuchte. Gerade bei denjenigen Bildern, welche für seine Auffassung der allmählichen Vergrösserung namentlich der Lymphzellen bis zur Annahme des Charakters der Krebszellen am meisten beweiskräftig wären, wird angegeben, dass sie von Drüsen stammen, deren „Follikel sehr stark geschwollen sind“, deren peripherische Lymphsinuse mit Lymphzellen und rothen Blutkörperchen angefüllt sind, in deren Parenchym zerstreut Blutkörperchen umherliegen, und deren Gefässe bereits Endothelwucherung oder auch schon stark proliferirende Muskelzellen zeigen — Alles Veränderungen, wie wir sie zusammen bei Entzündung finden.

So zeigt im Einzelnen seine Figur VI peripherische Lymph-

sinuse, welche vollgepropft sind, ausserdem geschwollene Follikel. Figur VII Endothelwucherung der Gefässe, zerstreute epithelioide Zellen und ausserordentlich zahlreiche rothe Blutkörperchen im Follikel, wie sie nur eben bei Entzündung darin vorkommen. Ebenso stammt Figur XII, welche epithelioide Zellen vereinzelt zwischen normalen oder wenig veränderten Lymphzellen darstellt, von dem Fall der Fig. XIII, XVII und XVIII, von denen die erstere ganz starke Follikelschwellung aufweist, während auf XVII in der unmittelbaren Nachbarschaft eines Gefässes mit geschwollenen Wandzellen rothe Blutkörperchen umherliegen.

Nach Obigem bin ich zu folgenden Resultaten gekommen.

1) Die ersten Krebsheerde treten in den zuführenden Lymphgefässen der Lymphdrüsen auf.

2) Weiterhin breitet sich der Krebs derart aus, dass die ersten Heerde sich durch centrales Wachsthum vergrössern.

3) Die Krebsentwickelung geht gemeinhin alveolenweise vor sich.

4) In allen Krebsheerden sind reichlichste mitotische Vorgänge zu sehen.

5) Das Lymphdrüsengewebe weist bei Krebseinwanderung zuerst keine wesentlichen Veränderungen, namentlich keine Proliferationserscheinungen auf.

6) Später treten deutliche Compressionserscheinungen an demselben auf.

7) Die Blutgefässe zeigen vielfach Hypertrophie der Musculatur, sowie Endothelveränderungen.

8) Die Lymphgefässendothelien, sowie die Drüsenendothelien zeigen keine wesentlichen Veränderungen.

(Separatabdruck aus Virchow's Archiv für pathologische Anatomie und Physiologie und für klinische Medicin. 119. Band. 1890.)
Druck und Verlag von Georg Reimer in Berlin.

1.

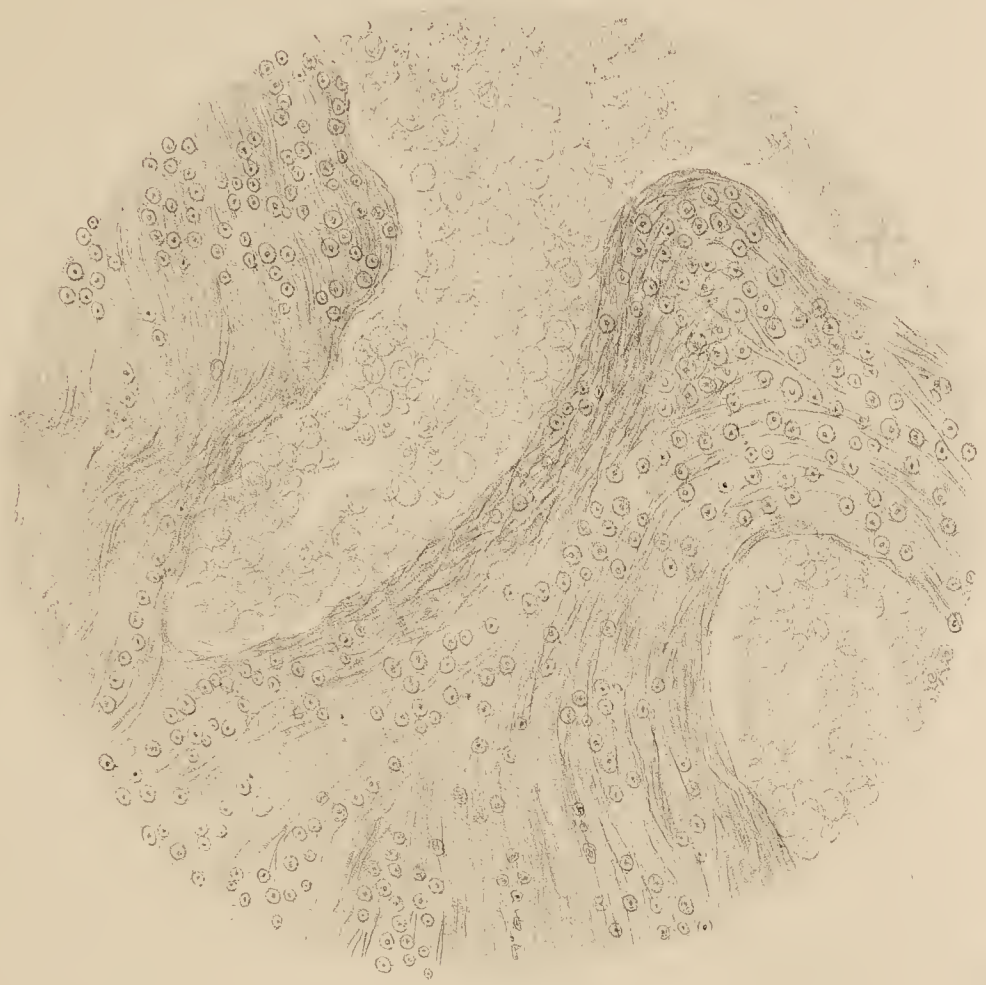

2.

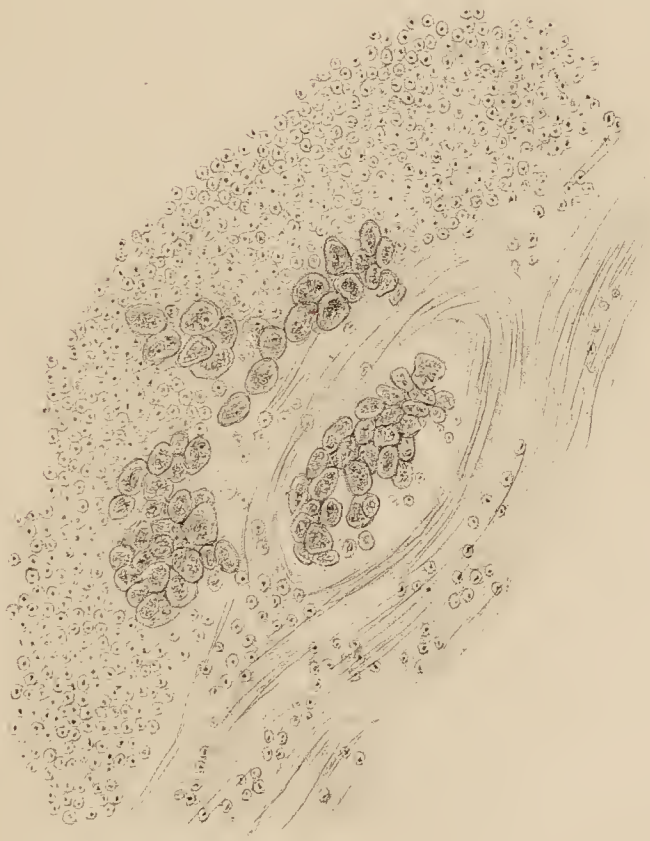

3.

4.

E. Eyrich del.

Alb. Schütze Lith. Inst. Berlin